Parametrisk PET-skanning

Ny metode kan bidrage til bedre diagnostik og behandling

AF:
METTE FLARUP PEDERSEN

Bioanalytiker
Nuklearmedicin og PET,
Aarhus Universitetshospital

HELLE DANIELSEN

Bioanalytiker
Nuklearmedicin og PET,
Aarhus Universitetshospital

En ny skanningsmetode på Nuklearmedicin og PET, Aarhus Universitetshospital (AUH), tager form. Da de tre nuklearmedicinske afdelinger i Århus blev samlet på AUH i 2019, fik vi fire nye PET/CT-skannere, og hermed fulgte en ny skanningsmulighed.

Denne nye skanningstype, kaldet parametrisk PET-skanning, kan differentiere mellem det frie og bundne radioaktive sporstof FDG i kroppen. Herved fås en mere korrekt fremstilling af patientens sygdom, som kan bidrage til bedre diagnostik og behandling.

AUH er et af de steder i verden, der har størst erfaring med parametrisk skanning. Vi har skannet mere end 500 patienter med denne metode, og implementeringen i klinikken har krævet et godt samarbejde mellem bioanalytikere, fysikere, læger og ikke mindst patienterne.

Hvad er PET (statisk PET)

For at forstå, hvad parametrisk PET-skanning er, er det vigtigt først at forstå, hvad en PET-skanning er. Position Emissions Tomografi (PET) er en meget brugt metode til at synliggøre forskellige sygdomsproblematikker ved hjælp af radioaktive sporstoffer. Det mest anvendte sporstof er ^{18}Flour-Deoxy-Glucose (FDG), der i kroppen optages som almindelig glukose. FDG vil derfor i høj grad binde sig til områder med høj glukoseomsætning, fx ved cancer- og infektionssygdomme. Desuden omsættes FDG helt naturligt af hjertet, leveren og hjernen og udskilles gennem nyrer og blære, hvorfor alle disse områder ses tydeligt på billeder, uden at det er malignitetssuspekt. Inden intravenøs (i.v.) injektion af FDG, sikres, at patientens blodsukker ikke er for højt, og at patienten er fastende (6 timer) forud for undersøgelsen (fig. 1 SUV).

Den typiske patient skannes i området fra hovedet til øverst på lårene – Whole body PET (WB-PET). Skanningen startes 60 min. efter injektion af FDG. I den mellemliggende periode skal patienten holde sig i ro og være varm for at undgå optag af FDG i musklerne. Dette er vigtigt, da optag af FDG i musklerne kan forstyrre billederne og dermed gøre det sværere at differentiere mellem patologisk og ikkepatologisk optag. Derudover er det vigtigt, at patienten drikker vand og tømmer sin blære kort tid inden skanningen.

Skanningen tager typisk 10-15 minutter og

Figur 1

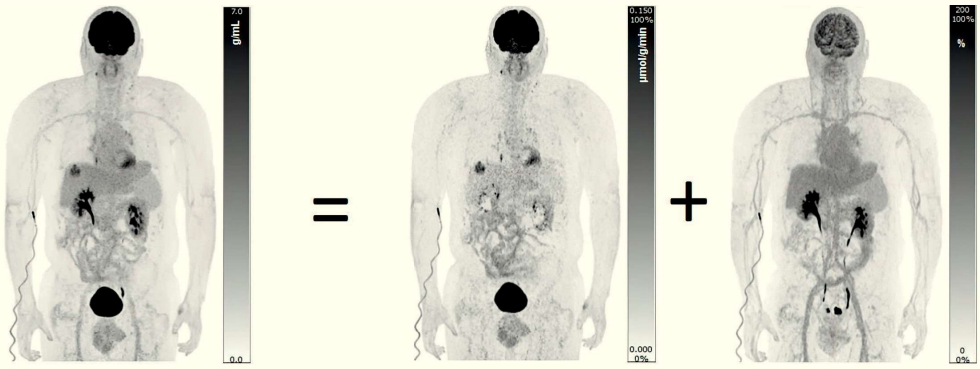

De to billeder (frit og bundet FDG) giver tilsammen det billede, der svarer til det statiske (SUV) billede. Dermed fås tre billeder i en undersøgelse mod 1 billede ved den statiske PET-undersøgelse.

Figur 2

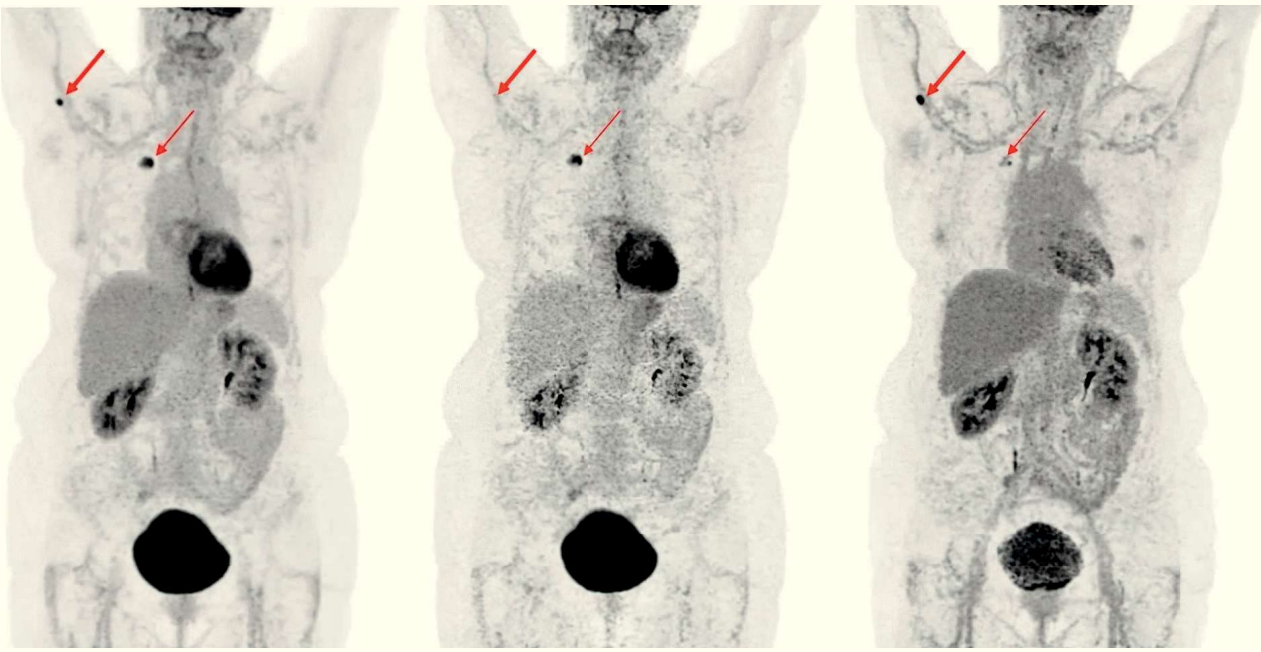

SUV BUNDET FDG FRIT FDG

På SUV billedet angiver de to pile mulig patologisk optagelse af FDG. Når billederne vha. den parametriske skanning differentieres mellem frit og bundet FDG, kan man se, at den smalle pil indikerer tumor. Ved den brede pil ses ikke optagelse på billedet med det bundne FDG, hvorfor det ikke forventes at være malignt. Dette blev verificeret ved biopsi.

kobles ofte sammen med en diagnostisk CT-skanning. Begge skanninger udføres umiddelbart efter hinanden i PET/CT-skanneren. Denne type kaldes statisk PET og er den mest anvendte.

Parametrisk PET (fig. 2)

Patienterne blev grundigt forberedt

Da parametrisk skanning var en ny mulighed på skanneren, måtte vi i starten prøve os frem. Alle patienter var ved indkaldelsen adviseret om muligheden for at blive tilbudt den parametriske skanning. Hver morgen valgte bioanalytikeren en egnet patient til at få foretaget den parametriske skanning i stedet for den planlagte standardundersøgelse (statisk PET).

Da undersøgelsestiden er meget lang (70 min.), brugte vi en del tid på at snakke med patienten om dette, så vi sikrede os, at patienten kunne gennemføre at ligge på lejet i 70 min. i samme position og evt. med armene over hovedet. Bioanalytikeren indhentede samtykke fra de patienter, som gerne ville deltage, og fravalgte patienter med rysten, klaustrofobi, smerter og behov for hyppige toiletbesøg. Ganske få egnede patienter ønskede ikke at medvirke.

Herefter blev anlagt perifert venekateter (PVK) i håndryggen og målt blodsukker. Patienten blev sendt på toilettet og derefter lejret i skanneren. Da patienten endnu ikke var radioaktiv, tog vi os

Figur 3

Radioaktivitetskoncentration (MBq/ml) målt af PET skanner

$$SUV = \frac{C(t)}{Dose/Weight}$$

Units: (g/ml)

Henfaldskorrigeret mængde af injiceret radioaktivt FDG (MBq)

Patientvægt (g)

Statiske PET-billeder semikvantiteres ved en formel og angives som Standardized Uptake Value (SUV). Denne værdi er meget let påvirkelig af ydre faktorer såsom glukose- og insulinniveau, patientens kropssammensætning og tid fra injektion til skanning, hvorfor det kan gøre det svært at sammenligne SUV-værdierne fra før, under og efter behandling, medmindre patienten skannes med lige lang tid fra injektion til start af skanning ved samtlige undersøgelser.

FAKTABOKS

Parametrisk betyder en komponent i et større system. Der er utallige muligheder for at vælge, hvilken parameter man vil måle på. Ved parametrisk FDG PET-skanning måles, med hvilken hastighed FDG bevæger sig fra blodbanen og ind i cellen, hvor den bindes (fosforyleres) og bliver til glucose-6-phosphat. Det er denne parameter, der er valgt i artiklens parametriske skanninger og beskriver mængden af bundet FDG.

Figur 4

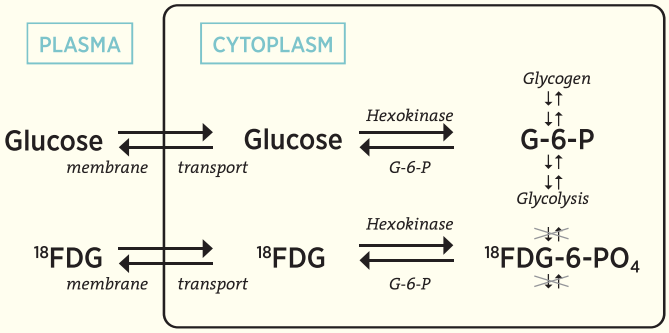

Undervejs validerede vi, at skannerens a.i. funktion til måling af koncentration af FDG i aorta var korrekt. Dette gjorde vi ved at tage arterielle blodprøver på patienten og måle koncentrationen af FDG i blodprøverne til forskellige tider igennem skanningen. Herved kunne vi sammenligne den fremkomne kurve med skannerens beregnede kurve. Disse stemte overens.

SPORSTOFFER

KALDENAVN

PSMA _____ Prostataspecifikt membranantigen
FCH _____ Cholin analog
DOPA _____ Dopamin analog

god tid til at få den bedst mulige lejring. Vi brugte diverse lejringsremedier som puder, kiler og bånd, så patienten følte sig tryg og "puttet". Patienten blev desuden tilbudt musik og information om tid undervejs i undersøgelsen.

Patientkooperation

Vi oplevede, at flere patienter faldt i søvn undervejs. Det betød, at undersøgelsen gik rigtig nemt for dem. Da den parametriske skanning tager 70 min. i alt, vil de sidste 10 min. svare til den statiske PET-undersøgelse. Patienten har derved fået både den undersøgelse, som han/hun var visiteret til, og den parametriske undersøgelse uden samlet set at skulle bruge længere tid i afdelingen.

Nogle få patienter måtte opgive under den parametriske skanning, men fik efterfølgende foretaget den skanning, de var visiteret til. Det betød, at disse patienter fik en pause fra at ligge i skanneren og kom tilbage til den statiske PET-skanning 60 min. efter injektion.

Sporstof injiceres ved skanstart

En af de store praktiske forskelle på statisk PET og parametrisk PET er, at sporstoffet ved parametrisk skanning injiceres samtidig med skanstart. Vi injicerede patienten med FDG vha. en automatisk injektor (Intego), samtidig med at PET-skanningen blev startet. Ved statisk PET-skanning skannes hele kroppen én gang til forskel fra den parametriske skanning, hvor patienten først skannes over hjertet i 6 minutter. Ved hjælp af artificial intelligence (AI) finder skanneren automatisk et område – Volume of Interest (VOI) – i aorta og måler koncentrationen af FDG i dette. Herefter skannes patienten 16 gange fra hoved til lår med forskellig hastighed. Samlet skanningstid er ca. 70 min.

3 billeder i stedet for 1

Hver gang skanneren passerer hjertet, måles VOI i aorta. Med disse målinger kan tegnes en kurve. Denne kurve bruges i opdelingen af frit og bundet FDG, som danner grundlag for billeddannelsen. Med frit FDG menes det FDG, der stadig er tilgængeligt for cellerne. Det befinder sig i blodet og i det intercellulære rum. Det bundne FDG befinder sig intracellulært. Her fosforyleres det, og med den nye molekylestruktur kan det ikke forlade cellen igen (fig. 4). Den parametriske skanning adskiller sig derved fra den statiske skanning, hvor man ikke kan differentiere mellem frit og bundet FDG.

De to billeder (frit og bundet FDG) giver tilsammen det billede, der svarer til det statiske (SUV) billede. Dermed fås tre billeder i en undersøgelse mod 1 billede ved den statiske PET-undersøgelse (fig. 1).

Det er interessant, da man ved at beskrive billedet med det bundne FDG får bedre billedkontrast

og undgår at beskrive uspecifikt optag af FDG som noget malignt. Dermed øges sandsynligheden for en mere korrekt fremstilling af patientens sygdom.

Nu standard for hæmatologiske patienter

Siden starten i 2019 og to år frem har vi på AUH skannet 500 patienter i den 70 minutter lange parametriske protokol. Et så stort antal patienter giver et stort datamateriale, som åbner for en ny mulighed. Nemlig muligheden for at afkorte den parametriske skanningstid til 20 minutter i skanneren 60 minutter efter injektion. Data fra de mange patienter skannet i den lange protokol kan nemlig danne grundlag for en slags normalmateriale for de første 60 minutters optagelse af FDG. Ved hjælp af dette normalmateriale beregner skanneren sig frem til, hvordan patientens FDG-optagelse ville have set ud fra 0-60 minutter efter injektion. Hermed fremkommer endnu et nyt datasæt, som ville svare til den fulde parametriske skanning. Til slut rekonstruerer skanneren de tre føromtalte billeder (SUV, bundet FDG og frit FDG).

Fra december 2022 har vi anvendt denne korte parametriske skanning som standard for alle hæmatologiske patienter, hvilket giver lægerne alle tre billeder at beskrive ud fra. Skanningen er hurtig og passer ind i det kliniske flow på skanneren, da tidsforbruget nu svarer til en statisk skanning. Derudover har bioanalytikeren mindre billedbehandling, og patienten skal ligge væsentligt kortere tid i skanneren.

Afprøver protokol på andre sporstoffer

Den parametriske skanningsprotokol er fra producentens side kun beregnet til FDG. Vi er dog godt i gang i forskningen med at afprøve protokollen til andre sporstoffer, bl.a. PSMA til prostatapatienter, FCH til hyperparathyroideapatienter og DOPA til thyroidea- og fæokromocytompatienter.

Perspektivet for parametrisk PET

Der er en række udfordringer i at gøre parametrisk PET-skanning mulig for alle patientgrupper i klinikken på de nuklearmedicinske afdelinger rundtom i landet. Noget af det, som kan stå i vejen, er, at det kræver en nyere skanner med den rette licens for at udføre parametrisk PET. De nuklearmedicinske læger skal uddannes i at beskrive de nye billedtyper. Der skal prioriteres tid til bioanalytikernes oplæring, til implementering og til at finde ledig kapacitet på skannere, som oftest er fuldt bookede i forvejen.

Hvor dette bringer os hen, vil vise sig de kommende år. Vi håber naturligvis på, at den parametriske skanningsmetode i fremtiden vil være et tilbud til gavn for patienternes udredning og behandling. ◘

10.000 PET-PATIENTER OM ÅRET

Nuklearmedicin og PET, Aarhus Universitetshospital (AUH), har stor erfaring i at udføre PET-undersøgelser. Afdelingen fik sin første skanner i 1994, hvor den udelukkende blev brugt til forskning, primært af hjernen. Siden da er det gået hurtigt, og afdelingen råder nu over 5 PET/CT-skannere, 1 PET/MR-skanner, 1 Helkrops PET/CT-skanner (på vej) og en mikroPET. Vi skanner årligt ca. 10.000 PET-patienter (6.500 med FDG) samt en del større dyr og gnavere.

"Vi afprøver nu protokollen med andre sporstoffer end FDG."

Mette Flarup Pedersen og Helle Danielsen

Poster om parametrisk PET er præsenteret ved:
- Årsmødet KFNM, Odense 2019
- Årlig kongres EANM, Barcelona 2019
- Verdenskongressen for bioanalytikere, København 2021