FAGLIG

Bevægelse af armene under pet/ct-skanninger medfører forringet billedkvalitet

AF:
SOFIE KOBBERNAGEL

Bioanalytiker,
Afdeling for patologi,
Rigshospitalet.

FREDERIKKE THOMSEN

Bioanalytiker,
Afdeling for nuklearmedicin,
Rigshospitalet.

VEJLEDERE
Katrine Louise Weikop
Lektor Cand. Scient,
Københavns Professionshøjskole

Lasse L. Hansen
Klinisk underviser,
Afdeling for nuklearmedicin,
Herlev Hospital

Følgende artikel udspringer af et bachelorprojekt, som omhandlede konsekvenserne af armbevægelser under PET/CT-skanninger. Det blev undersøgt, hvilke konsekvenser armbevægelser under en PET/CT-skanning medfører, og hvor stor en armbevægelse skal være, før det påvirker den diagnostiske kvalitet.

Positron emission tomografi (PET) kombineret med computer tomografi (CT) er sammen med metabolismemarkøren FDG et vigtigt redskab b.la. til at diagnosticere, stadieinddele og monitorere onkologiske patienter.

PET/CT-skanninger foretages på en klinisk fysiologisk og nuklearmedicinsk afdeling. Når PET-billedet kombineres med CT-billedet, giver det muligheden for både at vurdere på anatomiske forandringer og cellernes glukosemetabolisme. Essentielt for den diagnostiske kvalitet i skanningsbilledet er, at patienten ikke bevæger sig under skanningstiden, da dette forhindrer, at PET-billedet og CT-billedet kan fusioneres korrekt.

For at reducere dæmpning omkring torso lejres patienter normalt på ryggen med armene over hovedet. Denne lejring kan for mange være fysisk anstrengende og give anledning til armbevægelser. Hvis patienten bevæger armene under skanningstiden, kan dette medføre bevægelsesartefakter, også kaldet fotopeniske artefakter.

Fotopeniske artefakter optræder på skanningen som et område med manglende PET-signal og medfører, at den diagnostiske værdi i torso forringes eller mistes helt. Dette ses tydeligt på billede 1, hvor området med manglende PET-signal forringer muligheden for at vurdere på akkumuleringen af sporstoffet. Dette umuliggør muligheden for at stille en diagnose.

Til trods for disse alvorlige indvirkninger på billedkvaliteten er fotopeniske artefakter, ud fra vores litteratursøgning, ikke et særlig belyst område. Der mangler både indblik i og forståelse for de konsekvenser, armbevægelser i skanningstiden kan medføre.

Få studier, Miwa et. al (2011), Lodge et. al (2008), har undersøgt fotopeniske artefakter ift. armbevægelsers betydning for PET/CT-skanninger. Derfor er det relevant at undersøge forskellige armbevægelsers indvirkning på forekomsten af fotopeniske artefakter, og hvilke konsekvenser det har for den diagnostiske kvalitet.

Fantomundersøgelse

Med inspiration fra studierne Miwa et. al (2011) og Lodge et. al (2008) blev der først udført en fantomundersøgelse. Alle skanninger blev udført på PET/CT-skanner, Siemens Healthineers Biograph Vision, 2021. Fantomundersøgelsen havde til formål at undersøge, hvor lille en bevægelse af armene der skal til for at detektere fotopeniske artefakter, og om der var en lighed mellem størrelsen på bevægelsen og forekomsten af det fotopeniske artefakt. Der blev anvendt et NEMA-fantom

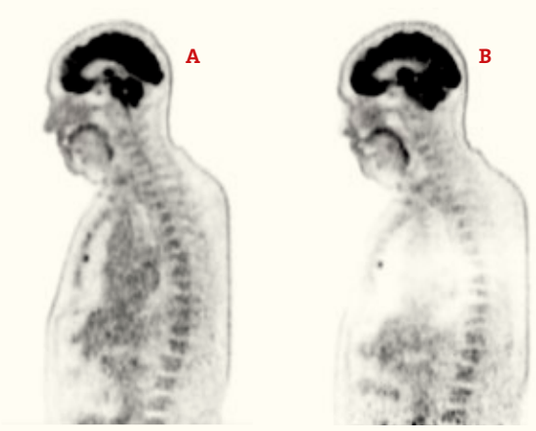

Billede 1
Sagittale snit for patient 3.
A: Patienten har ikke bevæget sig.
B: Patienten har bevæget armen 15 cm mellem PET- og CT- skanningen, hvilket har medført fotopenisk artefakt.

KILDER

Lodge, Martin A. et al, 2011, "Effect of Patient Arm Motion in Whole-Body PET/CT"

Miwa, Kenta et al, 2016, "Evaluation of scatter limitation correction: a new method of correcting photopenic artifacts caused by patient motion during whole-body PET/CT imaging"

HVAD ER FOTOPENISKE ARTEFAKTER?

Fotopeniske artefakter er en type artefakt, som opstår, hvis en patient bevæger sig i skanningstiden. Artefaktet fremstår som et hvidt tomrum med manglende PET-signal.

HVORDAN/HVORFOR KAN DET HINDRE KORREKT DIAGNOSTICERING?

Det manglende PET-signal medfører, at diagnostisk information går tabt. Især små detaljer vil være svære at opdage.



Billede 2
Fantomopstillingen med NEMA-fantom, der skulle symbolisere torso, og to tilhørende vandflasker, der skulle symbolisere arme.



Billede 3
Et eksempel fra fantomundersøgelse for hhv. 2 cm, 5 cm, 10 cm og 20 cm.
A: Før bevægelsen.
B: Efter bevægelsen, hvor der kan observeres fotopeniske artefakter i varierende grader.

(billede 2). Armbevægelserne blev fremprovokeret ved at rykke en vandflaske, fyldt med vand og isotop, nedad langs NEMA-fantomet. Fantomundersøgelsen havde til formål at undersøge, hvilken betydning bevægelser på 2 cm, 5 cm, 10 cm og 20 cm havde, ved at rykke vandflasken mellem CT-skanningen og PET-skanningen.

Fantomundersøgelsen viste en tydelig sammenhæng mellem størrelsen på bevægelsen og det fotopeniske artefakt, hvor det fotopeniske artefakt blev større i takt med bevægelsen. Det fotopeniske artefakt optrådte størst ved 10 cm bevægelse, se billede 3.

På baggrund af disse resultater fra fantomundersøgelsen blev undersøgelsen med patienter udformet.

Patientundersøgelse

For patientundersøgelsen var det intentionen at undersøge, hvilken indvirkning forskellige armbevægelser havde på skanningsbilledet, og deraf den diagnostiske kvalitet. I alt 8 patienter fik udført deres planlagte PET/CT, hvorefter der blev flyttet på deres ene arm. Herefter blev der kørt en ekstra PET-skanning. De 8 patienters ene arm blev flyttet minimum 2 cm og maksimum 20 cm fra udgangspositionen. Gældende for alle patienter kunne der på skanningsbillederne efter armbevægelsen observeres fotopeniske artefakter i varierende grad, alt efter hvor meget patienterne havde bevæget sig. Det gjorde sig gældende, at jo større bevægelsen var, jo større område fyldte det fotopeniske artefakt.

Billede 4 viser coronale snit for en patient, der har flyttet armen 20 cm. Her er det tydeligt, at armbevægelsen har medført et fotopenisk artefakt med manglende PET-signal.

For at undersøge konsekvenserne af armbevægelser yderligere blev det også valgt at udregne counts pr. pixel dels for skanningen før bevægelse, dels for skanningen efter bevægelse. Counts pr. pixel udtrykker, hvor mange henfald der er registreret fra et givent område i patienten. Et fald af counts pr. pixel kan medføre, at PET-signal går tabt, og malignitet eventuelt overses. Billede 5 viser axiale snit for en patient, der har flyttet armen 20 cm, hvilket har medført, at der er et område med FDG-optag, der efter bevægelsen bliver umuligt at detektere. Se de to røde pile på nedenstående billede. Det kan ses, at der er flere områder, der helt forsvinder, og der er registreret et fald af counts pr. pixel på 1.138. Dette tab af counts resulterer i, at skanningen ikke kan anvendes til diagnosticering.

På billede 5B er der ingen tvivl om, at der er et stort fotopenisk artefakt, som fremstår som et

tomrum med manglende PET-signal. Dette fotopeniske artefakt vil blive opdaget, da konsekvenserne af armbevægelsen er så tydelige. Derfor er det et langt større problem, når der er tale om små fotopeniske artefakter.

Billede 6 viser sagittale og axiale billeder for patient 1. Her blev armen bevæget 5 cm. Hvis man betragter de sagittale billeder fra før bevægelsen og efter bevægelsen, fremstår der intet visuelt fotopenisk artefakt. Man kunne dermed formode, at en lille bevægelse på blot 5 cm ikke medfører nogle konsekvenser. Men hvis man betragter de axiale billeder fra før bevægelsen, er der markeret med den røde pil et område, der er langt sværere at detektere på billedet efter bevægelsen. Derudover er der registreret en forskel på 55 counts pr. pixel, hvilket understøtter teorien om, at små armbevægelser også har en betydelig indvirkning på billedkvaliteten. For de små armbevægelser kan artefaktet kun ses i de axiale snit og ikke på de sagittale billeder. Det vil derfor i praksis gøre det næsten umuligt at opdage, fordi billederne ikke fremstår med tydelige visuelle artefakter. I alt havde vi 3 patienter, hvor små armbevægelser på 2-5 cm ikke medførte et visuelt fotopenisk artefakt, før man nærstuderede axialsnittene. Det kan derfor formodes, at der er et stort mørketal af patienter, som har bevæget armene 2-5 cm, og hvor man ikke ved, om det har haft diagnostiske konsekvenser. Bevægelse af armene har derfor en langt større betydning end først antaget. Dette projekt bidrager dermed med vigtig viden om, hvor essentielt det er, at patienten ligger helt stille i skanningstiden, også med armene.

Med denne viden er det derfor vigtigt at have et større fokus på konsekvenserne af armbevægelser under PET/CT, hvis man fortsat skal bibeholde høj diagnostisk kvalitet for PET/CT-skanninger. Resultaterne for dette bachelorprojekt viste, at armbevægelser under PET/CT-skanninger har en stor indvirkning på billedkvaliteten. Selvom armbevægelsen foregår uden for skanningsområdet, har det konsekvenser nede i torso. Derfor er det vigtigt, at personalet får mere viden om fotopeniske artefakter og de konsekvenser, det potentielt kan medføre. Og opmærksomhed på patienterne, mens de ligger i skanneren, for at kunne opdage små armbevægelser. For at forebygge armbevægelser er det afgørende med en god forberedelse og kommunikation med patienterne både før og under skanningen.

Et øget fokus på armbevægelser sammen med udvikling af nye tiltag til, at patienterne ligger bedre på lejet, kan være med til at forhindre og minimere antallet af fremtidige fotopeniske artefakter. ◻

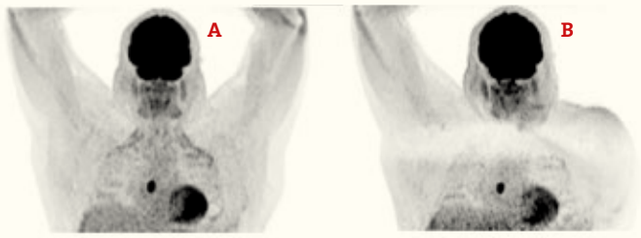

Billede 4
Coronale snit for patient 8.
A: Patienten har ikke bevæget sig.
B: Patienten har bevæget armen 20 cm mellem PET- og CT-skanningen, hvilket har medført fotopenisk artefakt.

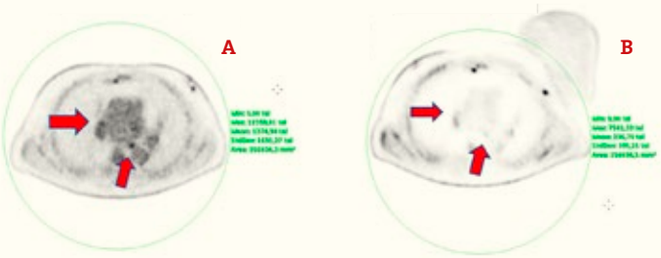

Billede 5
Axiale snit for patient 3.
A: Patienten har ikke bevæget sig.
B: Patienten har bevæget armen 15 cm mellem PET- og CT-skanningen, hvilket har medført fotopenisk artefakt.

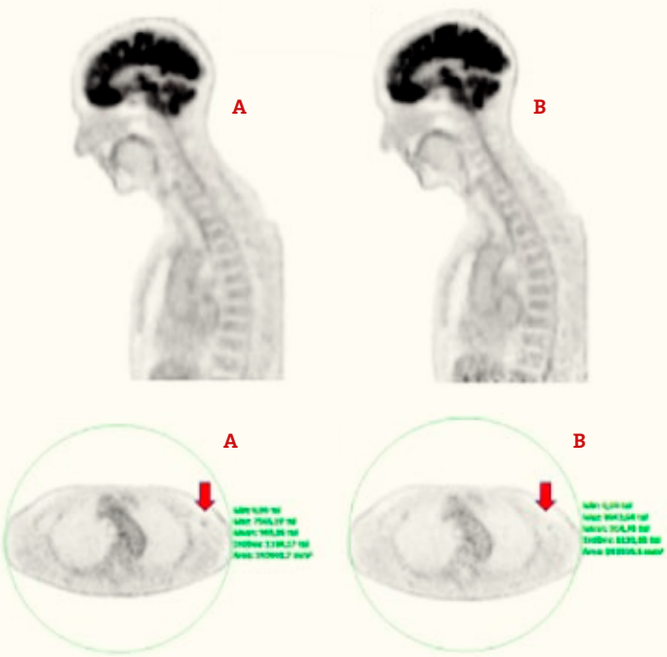

Billede 6
Sagittale og axiale snit for patient 1.
A: Patienten har ikke bevæget sig.
B: Patienten har bevæget armen 5 cm mellem PET- og CT-skanningen, hvilket har medført fotopenisk artefakt i axialsnit.